Lane Medical Library

Aus dem Pathologischen Institut der Universität Giessen
Direktor: Professor Georg Herzog

# Ausgedehnte Wandnekrose des Colon nach Bauchkontusion

## Dissertation

## zur Erlangung der Doktorwürde

der Medizinischen Fakultät

der Hessischen Landes-Universität
zu Giessen

vorgelegt von

FRIEDRICH WAGNER
approb. Arzt aus Giessen
und Volontärassistenzarzt am Institut

1933
Buchdruckerei Nitschkowski, Giessen

Aus dem Pathologischen Institut der Universität Giessen
Direktor: Professor Georg Herzog

# Ausgedehnte Wandnekrose des Colon nach Bauchkontusion

Dissertation

zur Erlangung der Doktorwürde

der Medizinischen Fakultät

der Hessischen Landes-Universität
zu Giessen

vorgelegt von

FRIEDRICH WAGNER
approb. Arzt aus Giessen
und Volontärassistenzarzt am Institut

1933
Buchdruckerei Nitschkowski, Giessen

Gedruckt mit Genehmigung der Medizinischen Fakultät Giessen.

**Sonderabdruck aus der „Frankfurter Zeitschrift für Pathologie".**
46. Band. 1933.
Verlag von J. F. Bergmann in München.

Aus dem Pathologischen Institut der Universität Giessen.
(Direktor: Professor Georg Herzog.)

# Ausgedehnte Wandnekrose des Colon nach Bauchkontusion.

Von

**Friedrich Wagner,**
approb. Arzt aus Giessen und Volontärassistenzarzt am Institut.

Mit 1 Abbildung im Text.

Bei Kontusionen des Abdomens können Verletzungen des Magen- und Darmkanals in verschiedener Weise zustande kommen. Je nach der Art und der Stärke der einwirkenden stumpfen Gewalt kann eine Quetschungs-, eine Berstungs- oder eine Abrissruptur eintreten.

Was die Häufigkeit der Darmverletzungen betrifft, so geht aus allen Zusammenstellungen der Literatur hervor, dass die des Dickdarms nur einen kleinen Teil der Fälle ausmachen. So ist nach *Petry* der Dickdarm in ca. 12% aller subcutanen Rupturen betroffen, der Dünndarm dagegen in ca. 88%. Dieser Unterschied ist durch die relative Kürze und die geschützte Lage des Colons bedingt, während der Dünndarm fast in seinem ganzen Verlauf der am meisten Verletzungen ausgesetzten Bauchmitte anliegt. Wenn man weiter die Häufigkeit der Verletzungen an den verschiedenen Abschnitten des Colons vergleicht, so ergibt hier die Statistik, dass in erster Linie Coecum und Colon ascendens betroffen sind. Als Erklärung hierfür wird der Umstand angesehen, dass Coecum und Colon ascendens die am wenigsten beweglichen und zum Ausweichen am wenigsten befähigten Dickdarmabschnitte darstellen. Ganz entsprechend zeigen am Dünndarm oberes Jejunum und unteres Ileum die meisten Verletzungen. In demselben Sinne können natürlich auch bestehende peritoneale Verwachsungen wirken, die einzelne Darmabschnitte fixieren und so zu Verletzungen prädisponieren. Relativ häufig sind auch Verletzungen des Colon transversum, das ja fast immer mehr oder weniger weit ins Becken hinabreicht und deshalb von Kontusionen leicht betroffen werden kann. Die niedrigsten Verletzungszahlen weisen Sigmoideum und Rectum auf. Dagegen sind bei ihnen Rupturen beschrieben, die durch besonderen Mechanismus (Druckluft, Gebläse usw.) und besondere Unglücksfälle (Pfählungsverletzungen) entstanden sind, aber deshalb nicht in die Reihe der hier angeführten Fälle gehören.

Neben den unmittelbaren Perforationsverletzungen des Darmes nach einem der erwähnten Modi (Berstung, Quetschung, Abriss) kann es bei einem entsprechend leichteren oder tangential wirkenden Trauma zu einer blossen Quetschung der Darmwand ohne Eröffnung des Lumens kommen. Es besteht dann gewöhnlich nach Abklingen der Shockwirkung eine längere Zeit relativer Beschwerdefreiheit, die unter Umständen erst nach Tagen und Wochen dem schweren Bild der „Spät-

peritonitis" Platz macht. Pathologisch-anatomisch handelt es sich dabei um Quetschungsnekrosen, Blutungen in die einzelnen Schichten der Darmwand oder isolierte Einrisse in diesen. Am empfindlichsten zeigt sich dabei die Muskulatur. Am meisten resistent gegen Zerreissung und Quetschung pflegt entsprechend ihrer festeren Gewebsstruktur die Submucosa zu sein. Dagegen kann es in ihr zu stärkeren Hämatomen und zu Abhebung der Schleimhaut auf weitere Strecken kommen. Auch können bei einer derartigen Verletzung durch stumpfe Gewalt unter Umständen — entsprechend ihrer Empfindlichkeit — Serosa und Muscularis allein durchquetscht werden und die Muskelränder durch Retraktion dann weit auseinander weichen. Ja es kann, wenn gleichzeitig ein Einriss im Mesenterium des betreffenden Darmstückes zustande gekommen ist, die Muscularis ringsum zurückgestreift werden, bzw. sich retrahieren, sodass die Darmwand nur noch aus Submucosa und Mucosa besteht. Man spricht in einem solchen Falle von einem „Décollement". Ein unmittelbarer Austritt von Darminhalt bzw. -bakterien erfolgt nicht, es kommt zu keiner „Perforationsperitonitis". Doch wird auch hier der schliessliche Ausgang abhängig zu machen sein von der Stärke des Traumas und dem Umfange der Verletzung. Denn einerseits zeigt schon nach kurzer Zeit die durch den Serosa-Muscularisriss freigelegte Submucosa einen Fibrinbelag und Neigung zu Verklebung mit der Nachbarschaft. Andererseits ist aber jedes durch Trauma geschädigte Gewebe gegen Bakterieneinwirkung in verringertem Maße widerstandsfähig. Verhindert das Entstehen von Verklebungen und ihr allmählicher Übergang in ein festeres Verwachsungsgewebe den Durchtritt der Bakterien, so können auch bei dann nekrotisch werdender Darmwand derartige kleinere Verletzungen ohne stärkere Symptome in Heilung übergehen. Dass überhaupt eine Verletzung vorlag, verrät dann klinisch unter Umständen nur der Abgang von Blut oder eines nekrotischen Schleimhautfetzens mit dem Stuhl. Hat die Gewalt aber auf grösserem Umfang eingewirkt, und ist ein grösserer Abschnitt der Darmwand geschädigt bzw. später nekrotisch geworden, so stellen die eingetretenen Verklebungen dem Vordringen der Bakterien nur ungenügenden Widerstand entgegen: es kommt zur Peritonitis. Auch können sich bei gutem Ausgang „Spätsymptome" anschliessen, die zu starken Beschwerden Anlass geben können: Narbenstenosen können zu starker Beeinträchtigung der Darmpassage führen.

In der Literatur finden sich vereinzelte Fälle, in denen eine solche Bauchkontusion erst nach längerer Zeit zum tödlichen Ausgang führte. Die Operation bzw. Sektion lieferte dann häufig einen Befund, der zu dem Verhalten des Patienten unmittelbar und in der nächsten Zeit nach dem Trauma in einem auffälligen Widerspruch zu stehen scheint. So beschreibt *Gerlach* einen Fall, der des bemerkenswerten Befundes wegen im folgenden kurz wiedergegeben sei.

Der 39jährige Patient hatte sich bei einem Autounfall eine schwere Kontusion des Abdomens, ausserdem eine Commotio cerebri, verschiedene Weichteilwunden und Rippenfrakturen zugezogen. Vom Hausarzt behandelt, war er die ersten Tage nachher ohne Temperatursteigerung und relativ beschwerdefrei sogar ausser Bett. Erst nach 7 Tagen stellten sich Fieber und Beschwerden von seiten des Magen- und Darmkanals ein. In der Klinik Probepunktion einer Resistenz in der linken Bauchseite. Anschliessend Operation. Man stösst in ein ausgedehntes altes Hämatom, aus dem reichlich altes Blut und nekrotisches Fettgewebe entleert werden. Aus der tamponierten Wunde quillt in der Folge reichlich schwärzlicher Dickdarminhalt mit Eiter gemischt. Patient kommt nach 4 Wochen an zunehmender Kachexie zum Exitus. Die Sektion des Falles ergibt: Keine Peritonitis, dagegen in der linken Bauchseite eine gut zweifaustgrosse Höhle, die loses Fettgewebe und geballten Kot

enthält. In diese Höhle mündet der Dickdarm mit einem proximalen und distalen Ende. Zwischen beiden Stücken bestand eine Entfernung von ca. 20 cm (!).

*Gerlach* vergleicht seinen Fall mit Fällen aus der Literatur (*Hagen*, *Ritter*, *Ostermayer*), bei denen die Art des Traumas ähnlich war, und bei denen ebenfalls nach Abklingen der ersten Shockwirkung längere Zeit Beschwerdefreiheit bestand; jedesmal fanden sich bei den dann später ausgeführten Operationen schwere Darmwanddefekte mit Abscesshöhlen in der Umgebung oder Fistelbildungen durch die Bauchwand nach aussen. In allen Fällen hätten unmittelbar nach dem Trauma schwerste peritoneale Symptome einsetzen müssen, wenn primär eine Perforationsverletzung zustande gekommen wäre in dem Ausmaße, wie es später Operations- und Sektionsbefund darboten. Dagegen bestand, wie schon betont, nach der Gewalteinwirkung längere Zeit Beschwerdefreiheit. *Gerlach* kommt daher in Übereinstimmung mit anderen Autoren zu dem Schluss, dass es sich in seinem eigenen Fall und den aus der Literatur zum Vergleich herangezogenen Fällen mit Wahrscheinlichkeit nicht um primäre Perforationsverletzungen des Darmes gehandelt haben könne. Denn es sei schwer vorstellbar, dass es bei einer in einem derartigen Umfange erfolgten Zusammenhangstrennung des Darmrohres so rasch zu Verklebungen gekommen sei, die das Einsetzen einer diffusen Peritonitis verhindern konnten. Andererseits muss aber einmal ein Defekt der Darmwand zustande gekommen sein, der dem bei der Sektion erhobenen auffälligen Befunde entspricht.

Im folgenden soll nun ein Fall von Bauchkontusion beschrieben werden, der in vieler Hinsicht Beziehungen zu dem oben angeführten bietet, der aber durch die Art der Entstehung und den Umfang der Verletzung wohl eine Seltenheit darstellen dürfte.

Ein 50jähriger Landwirt R. stürzte am 25. September in seiner Scheune durch eine Ladeluke vom Oberboden in den Futterstall. Dabei schlug er mit dem Oberbauch gegen die Kante der Ladeluke und muss diese eine Strecke weit mit dem Bauch gestreift haben. Beim Auffallen im Futterstall spiesste er sich ausserdem eine Gabelzinke in die rechte Gesässbacke. Unmittelbar danach keine Bewusstlosigkeit, kein Erbrechen; keine heftigeren Bauchschmerzen, keine besondere Druckempfindlichkeit des Abdomens. Er klagte nur über stärkere Schmerzen in der Gegend der Stichwunde im Gesäss. Relativ guter Allgemeinzustand. Am 27. September will er etwas Blut gebrochen haben. Am 30. September wird er, da nun heftige Leibschmerzen und Temperaturerhöhung auftreten, vom behandelnden Arzt einer Privatklinik zugewiesen.

Aufnahmebefund vom 30. September, 11 Uhr: Verfallenes Aussehen, leidender Gesichtsausdruck. Temperatur 38,2. Rechte untere Bauchseite gespannt, ausserordentlich druckempfindlich, der übrige Bauch frei. Sofortige Operation: Schrägschnitt rechts unten; aus der Bauchhöhle fliesst schmierige stinkende Flüssigkeit. Appendix kurz, frei. Am oberen Coecum beginnend graugrüne Wandverfärbung, Schnittverlängerung nach oben zeigt weitere Wandverfärbung des Colon ascendens, hier und da bereits vorgeschrittene gangränöse Stellen in schmutzig-blauroter Verfärbung. Auch das Quercolon, das wenig mobilisiert werden kann, weist überall die gleiche Verfärbung und vorgeschrittene gangränöse Herde auf, und zwar bis zur Flexura lienalis. Das absteigende Colon kann bei einem solchen Befund zur

Anlegung einer Anastomose nicht mehr herangezogen werden, zumal überall schon peritonitische Auflagerungen und Verklebungen bestehen, und das gangränöse Colon mit stinkender, schmieriger Flüssigkeit umgeben ist. Der gesamte Dünndarm hochrot und stark gebläht. Abdeckung der gangränösen Teile durch eingelegte Mulltücher und Anlegen einer Cöcalfistel. Am 1. Oktober Allgemeinbefinden nicht schlecht. Wenig Bauchbeschwerden. Aus der Cöcalfistel hat sich reichlich Darminhalt entleert. Klagen über Schmerzen im rechten Bein und der rechten Gesässhälfte, die eine fünfpfennigstückgrosse Wunde aufweist. Unter zunehmender Verschlechterung am 2. Oktober morgens 6 Uhr Exitus.

Die *Sektion* (L. N. 410/31) wurde nur wenige Stunden später durch Prof. *Georg Herzog* ausgeführt. Aus dem Protokoll sei der Befund der *Bauchhöhle* besonders angeführt:

Bei Eröffnung der Bauchhöhle liegen die stark geblähten Dünndarmschlingen vor. Auch der Magen ist stark gebläht. Das Quercolon zeigt mit dem Pankreas feste Verwachsungen, die sich nur schwer lösen lassen. Der Wurmfortsatz ist frei von Verwachsungen, nicht gerötet. Der in die Laparotomiewunde eingenähte Darmteil entspricht dem Coecum. Festere Verklebungen verbinden Quercolon und Dünndarmschlingen. Das Colon ist etwa zwei Querfinger von der Valvula ileocoecalis beginnend bis in die Gegend der Flexura sinistra sehr stark und unregelmäßig erweitert und zeigt gelbliche, bzw. bräunliche Verfärbungen an der Aussenfläche. Bei näherem Zusehen ist in grosser Ausdehnung im Bereiche des Colon ascendens und transversum die Muskulatur eingerissen, hat sich retrahiert und vielfach als eine besondere Schicht von der Submucosa und Mucosa getrennt (vgl. Abb. 1), die abgehobene Muskulatur zeigt eine gelbliche opake Verfärbung und ist brüchig. Das anhaftende Fettgewebe sieht ebenfalls z. T. eigentümlich undurchsichtig trüb aus. Von Muskulatur befreite Stellen bestehen nur aus Schleimhaut und Submucosa (s. Abb. 1), sie wölben sich z. T. sackartig nach aussen vor. Es sind dies mitunter halbhandtellergrosse und noch grössere Bezirke. Stellenweise finden sich fibrinös-eitrige Auflagerungen auf der Serosa des Colons, doch im ganzen nur in relativ geringem Umfange. Das Mesenterium ist mäßig fetthaltig, frei von fibrinösen Auflagerungen. Im stark angedauten Magen grau-brauner flüssiger Inhalt. Schleimhaut blassrötlich, mit ziemlich reichlichem Schleim bedeckt, sonst o. B. Duodenum sehr stark ausgedehnt, die Schleimhaut seines oberen Teiles weist eine stärkere Rötung auf. Die Serosa der Dünndarmschlingen ist stellenweise stark gerötet und mit Fibrinbelägen bedeckt. Die grösseren Blutgefässe, Art. colica sin. und media, ebenso die entsprechenden Venen sind frei.

An der *Schleimhautfläche* finden sich im Bereiche des Colon ascendens und transversum ausgedehnte grünlich-bräunlich gefärbte Nekrosen. Auf der Innenfläche im Bereiche der von Muskulatur befreiten Wandbezirke im Colon ascendens und transversum ist die Schleimhaut grünlich missfarben und lässt sich in der Regel in Lagen abziehen, sodass schliesslich nur mehr eine dünne faserige Haut zurückbleibt. An der Grenze gegen das gesunde Gewebe zeigt die Darmwand an der Schleimhautfläche wulstförmige Verdickungen und Vorwölbungen. Die Innenfläche ist an solchen Wülsten grünlich-bräunlich verfärbt (nekrotisch), die Submucosa in der Regel weisslich-grau, verdickt und ziemlich derb. Im wesentlichen ist das Bild das gleiche am Übergang der Nekrose in das gesunde Coecum und an ihrer Grenze gegen die Flexura sinistra. Die Muskulatur der Darmwand ist an diesen Stellen gelblich, opak verfärbt und brüchig, an den erwähnten Wülsten ist sie von den inneren Wandschichten abgehoben, eingerissen und zurück- bzw. zusammengeschnurrt. Da, wo das Colon ascendens an der hinteren Bauchwand fixiert ist, ist das retroperitoneale Gewebe phlegmonös infiltriert und fühlt sich derb an. Die Lymphknoten

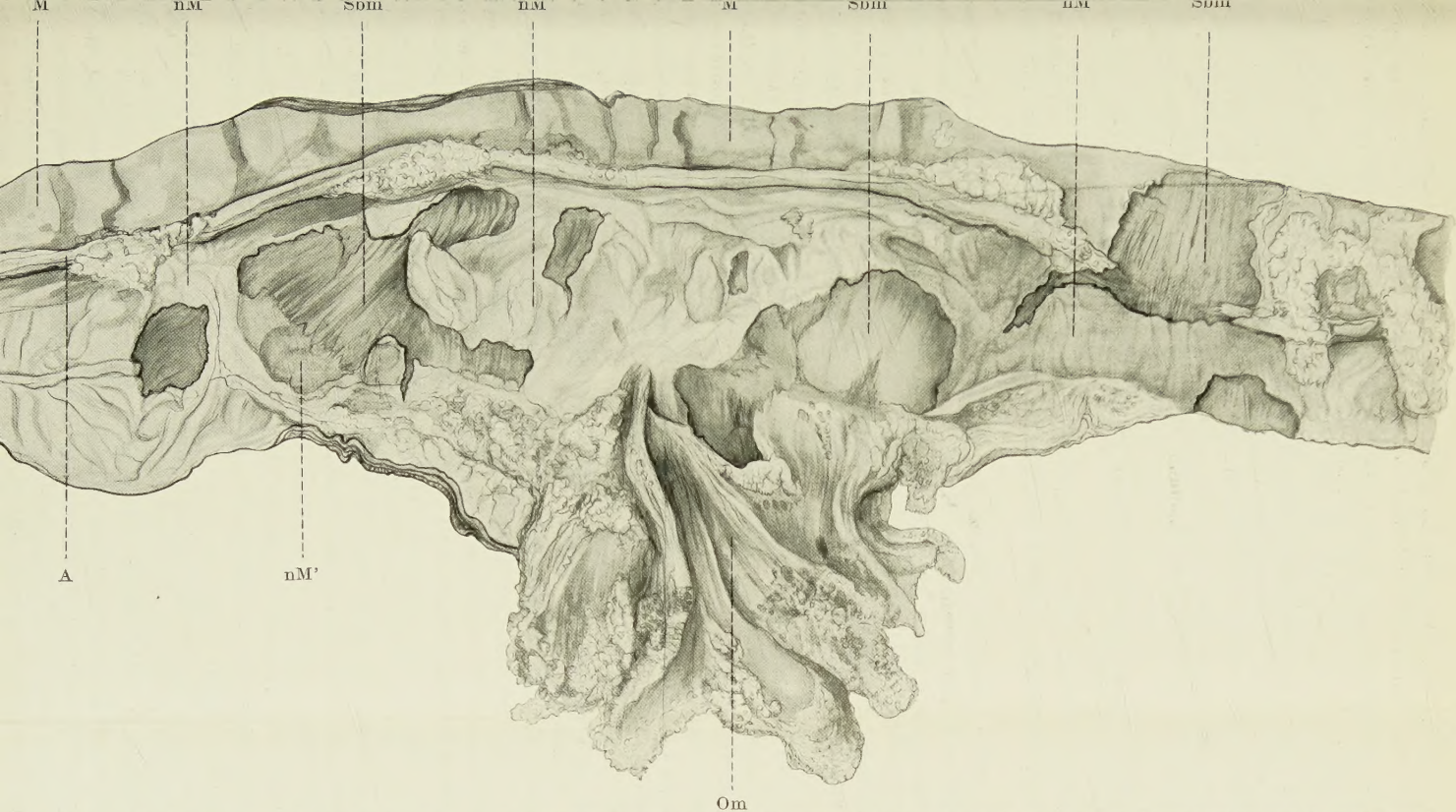


Abb. 1. Aussenfläche des aufgeschnittenen Quercolons (in natürlicher Grösse nach dem fixierten Präparat gezeichnet, bei der Reproduktion auf $^1/_2$ verkleinert).
nM nekrotische und von den übrigen Wandteilen z. T. abgelöste Muscularis (in natürlichem Zustand hob sich die nekrotische Muskulatur durch eine opake, gelbbräunliche Färbung besonders ab).
nM' dünnere, noch auf der Submucosa haften gebliebene Schichten der Muskulatur.
M erhaltene Muskulatur.
Sbm freiliegende nekrotische Submucosa.
A Ansatzstelle des Mesocolon transversum.
Om grosses Netz.

sind hier vergrössert. Im Bereiche des Coecum wird ein etwa halbhandtellergrosses anhaftendes Stück Psoasmuskulatur mit herausgenommen, es ist gelblich phlegmonös infiltriert. Der Oesophagus ist in den unteren Abschnitten erweitert, seine Wand erscheint verdickt, die Schleimhaut grünlich-bräunlich verfärbt.

Auf Einschnitten in das Gewebe des kleinen Beckens auf der rechten Seite stösst man auf eine mit schmierigen Massen ausgefüllte etwa walnussgrosse Höhle, die Ausbuchtungen zeigt; in ihrem Bereiche liegt der Nervus ischiadicus frei. Das Gewebe in ihrer Umgebung ist missfarben und zundrig zerfallen. Die Stichwunde des rechten Gesässbackens lässt sich bis in die Gegend dieser Höhle verfolgen, es sind im Verlauf des Stichkanals frischere Blutungen in der Glutäalmuskulatur zu sehen.

Die übrigen Organe der Bauchhöhle zeigen keine Verletzungen oder wesentliche pathologische Befunde.

*Mikroskopische Untersuchung:* Die nekrotischen Abschnitte des Dickdarms werden an Gefrierschnitten und Celloidineinbettungen eingehend mikroskopisch untersucht.

1. Stücke der erwähnten *Wulstbildungen des Coecums* am Übergang der gesunden in die krankhaft veränderten Bezirke lassen im allgemeinen eine Schleimhautnekrose erkennen. Diese ist gegen das gesunde unterliegende Gewebe durch einen dichten Wall von Leukocyten abgegrenzt. Die Nekrosen greifen verschieden tief in die Darmwand hinein. Mitunter ist die Muscularis tunicae mucosae noch erhalten, an anderen Stellen ist sie bereits kernlos. An wieder anderen Stellen geht die Nekrose noch tief in die Submucosa hinein, stellenweise bis in die Rings- und Längsmuskulatur, mitunter bis in die Serosa. Die Gefässe sind am Rande der Nekrosen maximal erweitert (Arterien und Venen) und zeigen neben Stasen vielfach Fibrinthromben, die der Wand fest anhaften und z. T. das Gefässlumen ganz ausfüllen. Mehrfach ist festzustellen, dass im Bereiche solcher Fibrinthromben die Gefässwandung, auch die glatte Muskulatur der Media, in grosser Ausdehnung nekrotisch geworden ist. Mitunter sieht man Einrisse oder Durchreissungen der Media mit Blutaustritten in die Adventitia oder in die weitere Umgebung eines Gefässes. Die Submucosa ist im allgemeinen ziemlich breit und auffallend faserreich, fibrös, ausserdem ist sie, wo sie erhalten ist, von Eiterkörperchen ziemlich reichlich durchsetzt. Die Muskulatur der Darmwand zeigt vielfach Nekrosen und Übergänge in Nekrosen, stellenweise sind die Kerne vollkommen geschwunden, an anderen ziemlich ausgedehnten Stellen ist eine sogenannte wachsartige Degeneration der contractilen Substanz sowohl in der Rings- als auch in der Längsmuskulatur nachzuweisen. Die Serosa, bzw. das retroperitoneale Gewebe zeigt Wucherungen der autochthonen Zellen (Fettzellen, Gefässwandzellen, Fibroplasten und Wanderzellen), ausserdem stellenweise, namentlich da, wo eine die Nekrose abgrenzende Leukocytenzone bis in die Muskulatur vordringt, ziemlich reichlich Ansammlungen von Eiterkörperchen.

2. Schnitte der *Wulstbildungen* aus der Grenze des gesunden und kranken Gewebes *im Bereiche des Colon transversum und der Flexura sinistra* zeigen im wesentlichen gleichartige Bilder.

3. Die *gelbe, opake, z. T. zurückgeschnurrte und von den übrigen Wandteilen getrennte Muskulatur* zeigt mikroskopisch meist eine völlige Nekrose, bei der in der Regel ausserdem eine schichtweise phlegmonöse Zellansammlung zu erkennen ist. Die Serosa ist an solchen Stellen an van-Gieson-Schnitten noch gut abgrenzbar. Fibrinauflagerungen auf ihr sind nur gering oder fehlen ganz. Vielfach ist noch deutlich der Zerfall der glatten Muskelzellen in der Rings- und Längsmuskulatur zu erkennen. Dort, wo Serosa bzw. retroperitoneales Gewebe der Muskulatur anhaftet,

ist eine hochgradige zellige Vermehrung nachzuweisen, und zwar sind es im wesentlichen einkernige Elemente mit unbestimmten Charakteren, ziemlich grossem Zelleib, rundlichen und eingekerbten Kernen.

4. Es werden zahlreiche Schnitte aus weiteren *verschiedenen Stellen des Dickdarmes* angefertigt, die im wesentlichen die gleichen Bilder ergeben. Teils ist die Nekrose durch die ganze Muskulatur vorgeschritten, teils hat sie einen Teil freigelassen, an dem aber dann auch Veränderungen, wie wachsartige Degeneration der contractilen Substanz, beginnender Zerfall in mehr oder weniger grosser Ausdehnung zu erkennen sind.

5. Es wird weiter ein grösserer *Übersichtsschnitt durch die makroskopisch beschriebene, mit dem Coecum herausgenommene Psoasmuskulatur* angefertigt. Dabei bestätigt sich, dass sie in grosser Ausdehnung nekrotisch und zerfallen, dazu eitrig-phlegmonös durchsetzt ist.

6. Das Mesenterium lässt mikroskopisch eine Schwellung der Lymphknoten mit zelliger Anhäufung in den Lymphsinus erkennen. Sonstige Besonderheiten sind am Mesenterium nicht nachweisbar.

7. Der untere Oesophagusabschnitt zeigt eine starke zellige Infiltration der Submucosa. Von der Schleimhaut ist fast nichts mehr erhalten. Die hauptsächlich aus gelapptkernigen Elementen bestehende Infiltration greift vielfach bis in die Muskulatur hinein und ist auch noch im Bindegewebe der Adventitia zu erkennen.

*Pathologisch-anatomische Diagnose: Sogenanntes Décollement der Muskulatur im Bereich des Colon ascendens und transversum nach Bauchkontusion.* Umfangreiche, mehr oder weniger tiefgehende, z. T. die ganze Wand durchsetzende Nekrosen und phlegmonöse Infiltrate des Colon ascendens und transversum. Umschriebene fibrinös-eitrige Peritonitis. Zwei frische Laparotomiewunden mit Cöcostomie und Einführung von Gazetampons in die Bauchhöhle. Tiefe Stichverletzung in der rechten Glutäalgegend mit Abscessbildung im Beckenbindegewebe. Alte Rippenfraktur. Feste alte Verwachsungen zwischen Quercolon und Hinterwand der Bauchhöhle. Dilatation und eitrig-ulcerierende Schleimhautentzündung des unteren Oesophagusabschnittes.

Zusammengefasst erlitt im vorliegenden Fall ein 50jähriger Landwirt dadurch eine schwere Bauchkontusion, dass er beim Sturz aus dem Oberboden seiner Scheune in den Futterstall mit dem Bauch gegen die Kante der Ladeluke im Zwischenstockwerk heftig anschlug und an ihr vorbeistreifte. Der Tod trat 6 Tage nach dem Unfall ein. In der Zeit unmittelbar nach dem Trauma bestanden keine schwereren Symptome von seiten des Abdomens. Erst nach einigen Tagen setzten peritonische Erscheinungen ein. Bei der Sektion fand sich keine primäre Darmperforation. Dagegen wurde eine umfangreiche Wandnekrose des Colon ascendens und transversum festgestellt, die zu einer sehr starken allgemeinen Ausdehnung des Dickdarmes geführt hatte. Vielfach war besonders im Quercolon die Muskulatur eingerissen und retrahiert. Im Bereiche der mitunter halbhandtellergrossen Muskellücken wölbte sich Submucosa und Mucosa sackartig nach aussen vor (s. Abb. 1). Peritonitische Verklebungen waren nur an umschriebenen Stellen im Bereich der nekrotischen Darmteile eingetreten. Die mikroskopische Untersuchung zeigt, dass die Nekrosen verschieden tief die Darmwand durchsetzen. Eine völlige Nekrose sämtlicher Wandschichten war an den Stellen eingetreten, an denen sich die Muscularis

von den übrigen Schichten abgelöst und durch Zurückweichen getrennt hatte. Es war stellenweise zu einem „Décollement" der Muskulatur des Colons gekommen.

Wie ist dieser bemerkenswerte Befund entstanden zu denken? Ist der Untergang des Gewebes der Darmwand in ganzem Ausmaße durch unmittelbare Wirkung des Traumas bedingt, im Sinne einer direkten Kontusionsnekrose oder sind Schädigungen des Blutgefässapparates der Darmwand verantwortlich zu machen?

Die Schwere des Traumas könnte sehr wohl eine reine Kontusionsnekrose in dem Umfange erklären, wie ihn die Sektion klarstellte, besonders wenn man bedenkt, dass zwischen Quercolon und Pankreas feste alte Verwachsungen bestanden. Letztere dürften übrigens im Zusammenhang mit der alten Rippenfraktur auf ein früheres Trauma zu beziehen sein. Jedenfalls war durch diese Adhäsionen der Dickdarm an der hinteren Bauchwand fest fixiert und am Ausweichen behindert. Wie die Krankengeschichte zeigt, stürzte der Landwirt aus beträchtlicher Höhe mit dem Abdomen auf eine vorspringende Kante und streifte diese beim Weiterfallen eine Strecke mit dem Oberbauch. Es wirkte dabei also eine heftige breit angreifende Gewalt auf einen Darmabschnitt ein, der (durch die alten Verwachsungen) zur Verletzung von vornherein prädisponiert war. Da die Gewalt beim Vorbeistreifen ausserdem noch tangential wirkte, liesse sich denken, dass die Ablösung der Muscularis vielleicht z. T. schon durch das Trauma selbst erfolgte. Zum mindesten muss man sich vorstellen, dass bei dem heftigen Stoss Einrisse in den empfindlichsten Darmschichten, in Serosa und Muscularis zustande kamen. Der breite Aufprall mit der Bauchmitte bei der besonderen Fixierung des Colons gibt so eine Erklärungsmöglichkeit für die grosse Ausdehnung der eingetretenen Wandnekrose. Doch wird auch die oben schon angedeutete zweite Möglichkeit einer Entstehung der Nekrosen auf Grund traumatischer Gefäßschädigungen wenigstens stellenweise gestützt durch die mikroskopische Untersuchung:

Im Bereich der beschriebenen nekrotischen Bezirke des Dickdarmes zeigen die Gefässe innerhalb der erhaltenen Wandteile Veränderungen, die das Einsetzen der Nekrose erklären können und auch ihren grossen Umfang verständlich machen. An Stellen, wo die nekrotische Schleimhaut sich in Wülsten zusammengezogen hat, zeigen Arterien und besonders die Venen starke, meist maximale Erweiterung und dabei Stase ihres Inhaltes. Vielfach finden sich Thrombenbildungen. Auch die Gefässwände selbst lassen Veränderungen erkennen. Dort, wo die Nekrose der Darmwand durch Mucosa und Submucosa hindurch sich bis in die Muscularis erstreckt, ist die Media der Gefässwände stellenweise ebenfalls nekrotisch oder zeigt beginnenden Zerfall. An anderen Gefässquerschnitten sind ausserdem Einrisse oder völlige Durchreissungen (Quetschungen!) der Media zu erkennen. An solchen Stellen finden sich meist grössere Blutergüsse in den Gefässwänden, besonders zwischen Media und Adventitia nach Art dissezierender Blutungen, oder in die weitere Umgebung

des betreffenden Gefässes. Im Lumen solcher Gefässe geht die Stase vielfach in Thrombenbildung über. Derartige Veränderungen finden sich nicht nur an grösseren subserösen Gefässen, sondern auch an den kleineren in der Submucosa. Auch hier trifft man starke Gefässerweiterung, Stasen und Blutaustritte aus geborstenen Gefässen. Diese Befunde dürften einerseits auf eine unmittelbare Traumawirkung zu beziehen sein, in Form von Einrissen oder Kontusionsschädigungen der Wände. Andererseits muss angenommen werden, dass bei dem Zurückweichen und Zusammenschnurren der abgelösten nekrotischen Muscularis der Darmwand die Gefässe in der Submucosa der gesunden Nachbarschaft komprimiert wurden, und auch dadurch in ihnen starke Zirkulationsstörungen auftraten. So konnte es infolge von Gefäßschädigungen zu weiterem Fortschreiten der Nekrose kommen.

Die Stellen der Darmwand, an denen sich die Muscularis von den übrigen Wandschichten getrennt hat (s. Abb.), zeigen im Bereich der Muskellücken mikroskopisch eine völlige Nekrose von Submucosa und Mucosa. Dabei fehlt jegliche zellige Infiltration, was auf eine rasch einsetzende direkte Kontusionsnekrose hinweist. Auch die zurückgewichene Muscularis zeigt ein völliges Fehlen der Kernfärbung. Ihr Serosaüberzug lässt dabei, soweit er erhalten ist, keinerlei entzündliche Reaktion erkennen. Erst dort, wo die Muskelschicht noch an der übrigen Darmwand haftete, sich aber durch leichten Zug bei der Sektion trennen liess, findet sich eine starke phlegmonöse Infiltration. Hier zeigt auch die Serosa einen deutlichen Fibrinbelag. Durch diesen Befund wird deutlich, dass an den Stellen, an denen durch das Décollement der Muscularis die Submucosa freilag, zuerst die Nekrose einsetzte, diese also unmittelbar traumatisch bedingt ist, während in der Nachbarschaft solcher Bezirke erst später auf Grund von Gefäßschädigungen und Entwicklung von Phlegmonen der Zerfall allmählich fortschritt; allerdings in einem Gewebe, das infolge der Kontusion sicher nicht mehr ungeschädigt war.

Auch die Hinterwand des Coecums zeigt weitgehende Zerstörung. Die Schleimhaut ist mitsamt der Submucosa und Muscularis in grosser Ausdehnung völlig nekrotisch. Das angrenzende retroperitoneale Gewebe ist wieder stark phlegmonös infiltriert. Die Gefässe sind auch hier maximal erweitert und zeigen dieselben Veränderungen wie an den übrigen nekrotischen Wandteilen. Die in der Umgebung des Coecums erkennbaren Nekrosen ohne stärkere eitrige Infiltration weisen darauf hin, dass schon unmittelbar durch das Trauma eine erhebliche Gewebsschädigung auch im retroperitonealen Gebiet zustande kam. Hier sind die Gefässveränderungen besonders deutlich: neben maximalen Erweiterungen, Stasen und Thrombenbildung finden sich Einrisse und Nekrosen der Gefässwände. Die erwähnte retrocöcale Phlegmone geht kontinuierlich in die dahinterliegende Psoasmuskulatur über. Diese zeigt neben ausgedehnten Nekrosen beginnenden Zerfall; mitunter ist Abscessbildung erkennbar. Ein etwaiger Zusammenhang der retrocöcalen Eiterung mit der tiefen Stichverletzung in der rechten Gesässbacke konnte bei der Sektion ausgeschlossen werden.

Die histologische Untersuchung des Falles liefert ein deutliches Bild von dem Ausmaße der eingetretenen Wandzerstörung des Colons und erlaubt gleichzeitig Schlüsse über ihre Entstehung. Sie gibt vor allem Aufklärung über die Ursache des raschen ungünstigen Ausganges, der eintrat, obwohl eine perforierende Verletzung des Darmes nicht zustande gekommen war. Die in grossem Umfang und rasch entstandenen Kontusionsnekrosen machen das Einsetzen einer fibrinös-eitrigen Peritonitis verständlich. Denn die durch Ablösung der Muscularis auf grössere Strecken freiliegende dünne Wandschicht aus Submucosa und Mucosa konnte bei ihrem rasch einsetzenden Zerfall Bakterien kaum Widerstand leisten. Dazu kommt, wie wir sahen, das spätere Fortschreiten des Gewebszerfalls in der Umgebung der eigentlichen primären Kontusionsnekrosen. Ausserdem war durch den grossen Umfang der durch das Trauma bedingten Wandschädigung die Entstehung genügender Verklebungen und Abkapselungen erschwert.

Die bei der mikroskopischen Untersuchung unseres Falles erhobenen Befunde dürften auch für eine Erklärung der oben angeführten Fälle (*Gerlach, Hagen, Ostermayer*) in Betracht zu ziehen sein. Denn bei dem Ausmaße der in diesen Fällen eingetretenen Defekte des Darmes ist anzunehmen, dass es sich hier primär nicht um perforierende Verletzungen, sondern ebenfalls um blosse Kontusionsschädigungen der Darmwand durch die einwirkende stumpfe Gewalt gehandelt hat. Diese Schädigungen sind dabei wohl derart gewesen, dass die Darmwand an umschriebener Stelle, ähnlich wie in dem vorliegenden beschriebenen Fall, völlig nekrotisch wurde und zerfiel. Doch bis dies erfolgte, verging eine geraume Zeit, in der die Entstehung von schützenden peritonealen Verwachsungen möglich war. So wird das Ausbleiben einer diffusen Peritonitis in diesen Fällen zu erklären sein. Der rasche ungünstige Ausgang in unserem Falle hängt, wie schon betont, mit der besonders ausgedehnten Schädigung des Colons zusammen.

## Literaturverzeichnis.

*Gerlach:* Traumatische subcutane Dickdarmrupturen usw., Beitr. klin. Chir. **152**. — *Heim:* Pathogenese der subcutanen Magen-Darmrupturen, Arch. klin. Chir. **93**. — *Henke-Lubarsch:* Handb. d. spez. path. Anat. Bd. 4, 3. — *Hertle:* Über stumpfe Verletzung des Darmes und des Mesenteriums, Beitr. klin. Chir. **53**. — *Loewenthal:* Tödliche Darmlähmung und Darmgangrän nach Einwirkung stumpfer Gewalt, Zbl. Path. **40**. — *Meerwein:* Duodenalverletzung durch stumpfe Gewalt, Beitr. klin. Chir. **53**. — *Petry:* Subcutane Rupturen und Kontusionen des Magen- und Darmkanals, Beitr. klin. Chir. **16**. — *Reichle:* Klinik der stumpfen Bauchverletzungen, Beitr. klin. Chir. **131**. — *Sauerbruch:* Mitt. Grenzgeb. Med. u. Chir. **1903**. — *Thiem:* Handb. d. Unfallerkrank. Bd. **2**. — *Thommen:* Beitr. z. Kenntnis der Bauchkontusionen usw., Arch. klin. Chir. **66**. — *Veit:* Kotfisteln durch Spätnekrose, Berl. klin. Wschr. **1917**.

Am Schlusse meiner Arbeit möchte ich meinem verehrten Lehrer, Herrn Prof. Dr. Gg. Herzog, für die Stellung des Themas und Ueberlassung des Materials meinen herzlichsten Dank ausdrücken.

# Lebenslauf.

Am 5. November 1907 in Giessen geboren, besuchte ich hier das Landgraf-Ludwigs-Gymnasium und bestand im Jahre 1926 die Reifeprüfung.

Nach viersemestrigem Studium in Giessen legte ich die Medizinische Vorprüfung ab und studierte dann, mit Ausnahme eines Halbjahres in Wien, in Giessen weiter bis zum Staatsexamen, das ich im Sommer 1931 bestand.

Während des Praktikantenjahres, das ich am 22. Juni 1931 begann, war ich an der Medizinischen Klinik und am Pathologischen Institut der Universität Giessen beschäftigt, woselbst ich ein weiteres halbes Jahr als Volontärassistent blieb. Am 22. 6. 1932 erhielt ich meine Approbation als Arzt.